

# La proteína quimioattractante de monocitos correlaciona con la angiogénesis en melanomas metastásicos

## *Monocyte chemoattractant protein correlates with angiogenesis in metastatic melanoma*

► Silvina Gazzaniga<sup>1\*</sup>, Alicia Inés Bravo<sup>2\*\*</sup>, José Mordoh<sup>3\*\*\*</sup>, Rosa Wainstok<sup>4\*</sup>

- 
1. Dra. de la Universidad de Buenos Aires.
  2. Médica.
  3. Dr. en Medicina.
  4. Dra. en Ciencias Químicas.

\* Departamento de Química Biológica, FCEN, UBA, 4° Piso, Pabellón II, Ciudad Universitaria, Núñez, Ciudad Autónoma de Buenos Aires, Argentina.

\*\* Servicio de Inmunopatología, Hospital Eva Perón, San Martín, Buenos Aires, Argentina.

\*\*\* Instituto Leloir, Av. Patricias Argentinas 435, Ciudad Autónoma de Buenos Aires, Argentina.

### Resumen

Se analizaron biopsias de melanoma metastásico humano para elucidar la relación entre la expresión de la quimioquina MCP-1/CCL2 (*monocyte chemoattractant protein-1*), la angiogénesis y la agresividad del tumor. Se encontró que esta quimioquina se expresa en el 100% de los casos, con heterogeneidad en el porcentaje de células positivas dentro del tumor. Estos tumores presentaron gran cantidad de macrófagos infiltrantes, particularmente asociados a las áreas de más activa angiogénesis. Se obtuvo correlación positiva entre el porcentaje de células que expresan MCP-1 y el grado de vascularización. Asimismo, se encontró asociación entre una mayor angiogénesis y la proliferación tumoral evaluada como índice mitótico. Estos resultados sugieren que el aumento en la vascularización podría ser predictivo de metástasis más agresivas, donde la expresión de MCP-1 estaría estrechamente vinculada al desarrollo de vasos a través del reclutamiento de macrófagos.

**Palabras clave:** proteína quimioattractante de monocitos-1 \* melanoma \* angiogénesis \* macrófagos

### Summary

*Biopsies from human metastatic melanomas were analyzed in order to elucidate the relationship between MCP-1/CCL-2 (monocyte chemoattractant protein-1) chemokine expression by tumor cells, angiogenesis and aggressiveness in tumor development. The chemokine was expressed in 100% of the cases, with heterogeneity in the percentage of positive cells within the tumor mass. Tumors presented an important infiltration of macrophages, particularly associated to areas of active angiogenesis. Microvascular development, assessed by immunohistochemistry, correlated with the high percentage of cells expressing MCP-1/CCL-2. There was also significant correlation with vascularization and mitotic index. These results suggest that vascularization could be predictive of more aggressive melanoma metastasis, where the MCP-1/CCL-2 expression would be closely associated to vessel development through macrophages recruitment.*

**Key words:** monocyte chemoattractant protein-1 \* melanoma \* angiogenesis \* macrophages

Acta Bioquímica Clínica Latinoamericana

Incorporada al Chemical Abstract Service.

Código bibliográfico: ABCLDL.

ISSN 0325-2957

## Introducción

Las quimioquinas son polipéptidos de bajo peso molecular (8-14 kD) estructuralmente relacionadas (1), las cuales fueron originalmente caracterizadas por su capacidad para producir quimiotaxis de leucocitos y células endoteliales, donde producen un amplio rango de señales que pueden afectar la proliferación celular y promover la angiogénesis. El MCP-1/CCL2 (*monocyte chemoattractant protein-1*) es un miembro de la subfamilia C-C y un potente quimioattractante de monocitos (1). En situaciones fisiológicas o en respuesta a citoquinas o señales inflamatorias (2), células normales como el endotelio, células musculares y macrófagos pueden producir MCP-1/CCL2 (3)(4). Sin embargo, se encontró que esta quimioquina es un factor importante en la infiltración de monocitos en neoplasias, donde los monocitos se transforman en macrófagos asociados a tumores (del inglés, *tumor-associated macrophages*, TAM) donde adquieren características particulares (5-8). Los resultados informados en relación al reclutamiento de los TAM por esta quimioquina son algo conflictivos. La contribución de MCP-1 derivado de tumores parece ser bifásica, con altos niveles que promueven el rechazo (9)(10) mientras que los niveles bajos o intermedios promoverían el crecimiento tumoral (8) (11).

En este último caso, MCP-1/CCL2 produciría un aumento de la angiogénesis por un aumento de la liberación de factores angiogénicos por los TAM que llegan al tumor (7) (12) (13).

El objetivo de este estudio fue determinar si, una vez que se produjo la diseminación tumoral a distancia, los melanomas metastáticos expresan MCP-1 y más aún, si existe relación entre la agresividad, la proliferación tumoral, el reclutamiento de TAM y el grado de vascularización en el desarrollo de metástasis de melanoma humano.

## Materiales y Métodos

### BIOPSIAS

Las muestras se obtuvieron de biopsias o de intervenciones quirúrgicas de 41 pacientes con melanoma metastático, con focos tumorales en ganglios linfáticos, dermis, intestino delgado, hígado, peritoneo y glándula suprarrenal. Se contó con el consentimiento informado de los pacientes para el empleo de las biopsias.

### ANTICUERPOS MONOCLONALES

Se utilizó el anticuerpo monoclonal (AcM) 5D3-F7 IgG1 (k) murino contra el MCP-1/CCL2 humano, anticuerpo que no reacciona con otras quimioquinas re-

lacionadas (cedido gentilmente por el Dr. A. Mantovani, Milán, Italia). Para detectar macrófagos y células endoteliales se utilizaron los AcM murinos HAM 56 (Dako, Glostrup, Dinamarca) y QBEND10 (anti CD34, Immunotech), respectivamente.

### PROCEDIMIENTOS INMUNOHISTOQUÍMICOS

Las técnicas inmunohistoquímicas se realizaron sobre secciones (5 µm de espesor) de los tejidos embebidos en parafina utilizando el complejo avidina-biotina peroxidasa (Elite Vectastain ABC kit, Vector Laboratorios, Burlingame, Burlingame SA). Las incubaciones con los anticuerpos primarios se realizaron a 4 °C durante toda la noche. Se utilizó el cromógeno diaminobencidina y se contrastó con hematoxilina-eosina. Se expresó MCP-1 como porcentaje de células positivas: 25 (1-25%); 50 (26-50%); 75 (51-75%); 100 (76-100%).

Para el estudio de la angiogénesis los conteos se efectuaron en 10 campos consecutivos de 100X de magnificación. El nivel de angiogénesis se clasificó en tres categorías: baja (menos de 20 vasos por campo), media (20 a 60 vasos por campo) o alta (más de 60 vasos por campo). La determinación de los macrófagos intratumorales se realizó en campos de 400 aumentos en tres áreas intratumorales seleccionadas al azar entre los 10 campos elegidos para el conteo de los vasos. La determinación del índice mitótico se efectuó por recuento del número de células en división en 10 campos de 400X.

El análisis estadístico de los datos se efectuó con el *test* de Pearson o Spearman mediante el empleo del *software* SPSS (SPSS Inc., Chicago, IL).

## Resultados

Se determinó la expresión de MCP-1/CCL2, la infiltración de TAM y la cantidad de vasos en biopsias de 41 melanomas metastáticos. Luego de realizada la inmunodetección se determinó que el 100% de los melanomas humanos contienen células que expresan MCP-1/CCL2 (Tabla I). Sin embargo, se advirtió que existía cierta heterogeneidad en cuanto al porcentaje de células inmunorreactivas. Se encontró que en el 85% (35/41) de los casos, más del 50% de las células tumorales expresan la quimioquina (Tabla I). Para el estudio de la vascularización se consideraron sólo los vasos intratumorales como toda estructura CD34<sup>+</sup>, independientemente de su tamaño o de la presencia de elementos figurados en su interior (Figura 1A). Según la clasificación descrita en Materiales y Métodos, la angiogénesis fue alta en el 27% de las muestras, moderada en el 39% y baja en el 34% (Tabla I). En particular, se encuentra una correlación positiva entre la angiogénesis y los tumores que presentan un mayor número de

células positivas para la quimioquina ( $p < 0,006$ ) (Tabla I). Asimismo, se encontró correlación entre estas variables cuando la angiogénesis se evaluó como área vascular ( $p < 0,01$ ,  $r=0,895$ , datos no mostrados).

Con el fin de analizar la relación entre vasos y TAM, secciones de tejido consecutivas se incubaron con el AcM anti-macrófagos (HAM 56) que reconoce una amplia población de monocitos/macrófagos. La mayoría de los TAM presentes coincidían con las áreas de mayor angiogénesis (Figura 1B y 1C). Los vasos más pequeños se encontraron rodeados de linfoplasmocitos y macrófagos; en cambio, los vasos de mayor calibre no presentaban infiltrado inflamatorio.

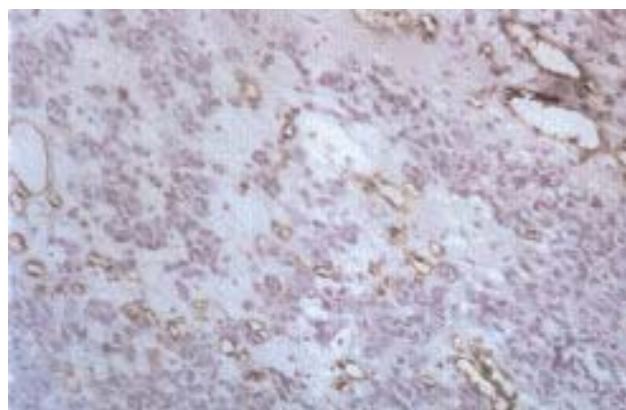
Finalmente, se analizó el índice mitótico en estos tumores y el análisis estadístico mostró que la tasa proliferativa de las células tumorales correlaciona con la vascularización ( $p=0,05$ ) (Figura 2).

## Discusión y Conclusiones

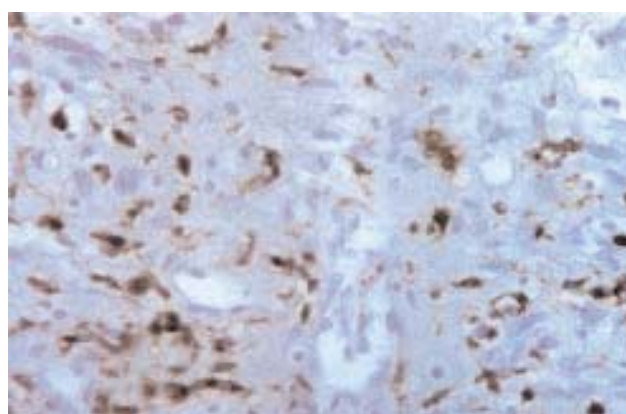
Hay evidencias previas que MCP-1 puede tener cierto papel relevante en las neoplasias, pues sería una de las quimioquinas más importantes en el reclutamiento de monocitos circulantes al tumor, donde sufrirían una transformación/maduración *in situ* a macrófagos asociados a tumores (14). Debido a que se ha reportado que los TAM pueden producir factores angiogénicos (8), se considera que este tipo de macrófagos asociados a tumores pueden ser inductores de neovascularización. En este trabajo se reporta que en las biopsias de melanomas metastáticos, una mayor proporción de células tumorales productoras de MCP-1 se correlaciona con una mayor densidad de estructuras vasculares. Asimismo, este estudio también demuestra que la presencia de TAM se encuentra asociada a vasos de pequeño calibre, presumiblemente producto de un proceso de neoformación. En cambio, los vasos de mayor área vascular se encontraron desprovistos de infiltrado macrófá-

Tabla I. Categorización de la angiogénesis y su relación con la expresión de MCP-1/CCL2 en biopsias de melanoma metastático. Se consideró baja a  $< 20$  vasos/campo de 200X; moderada entre 20-60 vasos/campo y alta  $> 60$  vasos/campo. Coeficiente de Spearman  $R_s = 0,413$ ,  $p = 0,006$ .

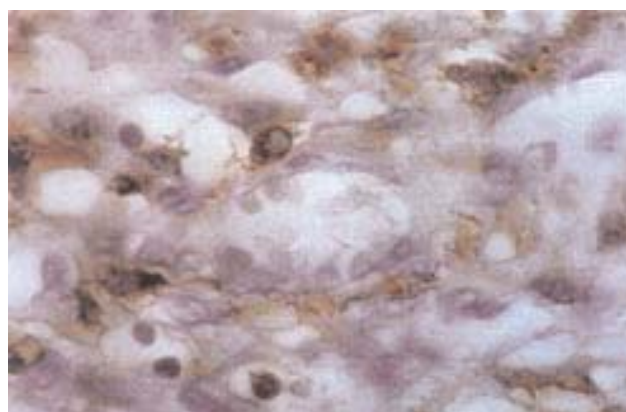
| Angiogénesis | Porcentaje de células tumorales positivas para MCP-1 |     |      |                |
|--------------|--|-----|------|----------------|
|              | 25%  | 50% | 75%  | 100%           |
| Alta         |  |     | ..   | .....<br>..... |
| Moderada     |  | ..  |      | .....<br>..... |
| Baja         | ..   | ..  | .... | ...<br>...     |



A



B



C

Figura 1. Tinción inmunohistoquímica de secciones de melanoma metastático evidenciando (A) estructuras CD34 positivas, características de una zona de activa angiogénesis (aumento original 100X). (B) Macrófagos distribuidos en un área angiogénica del melanoma (200X). Las flechas señalan vasos de pequeño calibre rodeados de macrófagos. (C) Detalle de un vaso con glóbulos rojos en su interior y macrófagos titulares inmunorreactivos (1.000X).

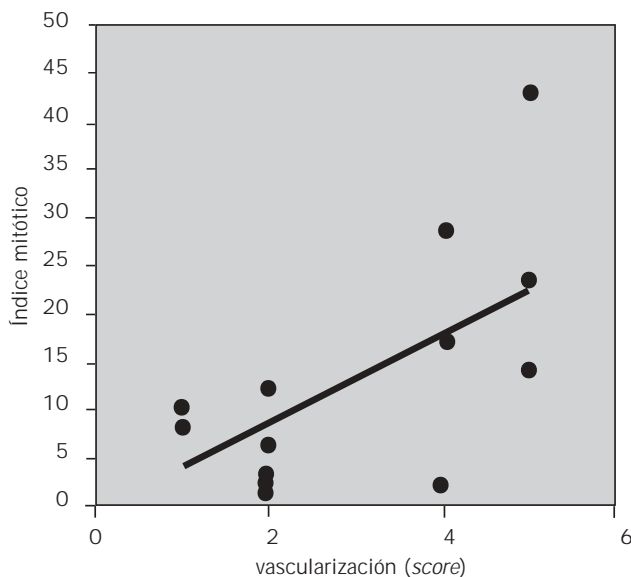


Figura 2. Células en mitosis evaluadas en melanomas metastásicos con distinto grado de vascularización. La recta señala la curva de regresión (coeficiente de correlación de Spearman,  $r = 0,582$ ; Pearson  $r = 0,653$ ).

gico. Cabría entonces la posibilidad de que los macrófagos infiltrantes en el tumor, atraídos por la quimioquina, fuesen claves en las etapas iniciales del desarrollo temprano de la vascularización, mucho antes del establecimiento del tumor, su detección y resección total o de la biopsia. Para indagar más exhaustivamente en este punto, el estudio de las biopsias se torna limitado y resulta necesario realizar tales observaciones en las etapas tempranas del desarrollo tumoral. Xenotransplantando en ratones *nude* una línea de melanoma humano manipulada para la producción de MCP-1, tal hipótesis fue confirmada (13). La expresión de esta quimioquina se asocia a un desarrollo vascular temprano muy importante acompañado de infiltrados de macrófagos. Estos tumores se desarrollan mucho más agresivamente que los tumores no productores de MCP-1 (13).

La posibilidad de evaluar la intensidad de vascularización como señal de la agresividad del tumor es un punto controvertido. Sin embargo, se le adjudica valor pronóstico en carcinoma ductal infiltrante (15). En estudios realizados sobre melanomas primarios y melanomas coroides se ha demostrado que la neovascularización es crítica para el crecimiento en profundidad y su invasión a la dermis profunda (16) (17). En este trabajo se reporta que en el melanoma metastático humano, el índice mitótico está asociado positivamente a la perfusión vascular, evaluada como recuento de vasos (Figura 2) o como área vascular (datos no mostrados).

En resumen, los resultados aquí presentados sugieren que los melanomas metastásicos presentan una asociación entre la expresión de MCP-1 y la angiogénesis, y que esta última se relaciona estrechamente a las metástasis con mayor cantidad de imágenes mitóticas. Por lo tanto, resultaría interesante realizar estudios para profundizar si la depleción local de macrófagos inflamatorios o la inhibición de MCP-1 pueden transformarse en estrategias adyuvantes para inhibir el desarrollo vascular tumoral o atenuar el comportamiento agresivo del tumor.

#### AGRADECIMIENTOS

Este trabajo se llevó a cabo con subsidios otorgados por la Universidad de Buenos Aires y el Consejo Nacional de Investigaciones Científicas y Técnicas (CONICET).

#### CORRESPONDENCIA

DRA. ROSA WAINSTOK

Dpto. de Química Biológica, FCEN, UBA,

4° piso, pabellón II, Ciudad Universitaria, Núñez

1428 CIUDAD AUTÓNOMA DE BUENOS AIRES, Argentina

E-mail: wainstok@leloir.org.ar

#### Referencias bibliográficas

- Zlotnik A, Yoshie O. Chemokines: a new classification system and their role in immunity. *Immunity* 2000; 12(2): 121-7.
- Kurihara T, Warr G, Loy J, Bravo R. Defects in macrophage recruitment and host defense in mice lacking the CCR2 chemokine receptor. *J Exp Med* 1997; 186 (10): 1757.
- Seino Y, Ikeda U, Takahashi M, Hojo Y, Irokawa M, Kasahara T, *et al.* Expression of monocyte chemoattractant protein-1 in vascular tissue. *Cytokine* 1995; 7 (6): 575-9.
- Kakio T, Matsumori A, Ono K, Ito H, Matsushima K, Sasayama S. Roles and relationship of macrophages and monocyte chemotactic and activating factor/monocyte chemoattractant protein-1 in the ischemic and reperfused rat heart. *Lab Invest* 2000; 80(7): 1127-36.
- Negus RP, Stamp GW, Relf MG, Burke F, Malik ST, Bernasconi S, *et al.* The detection and localization of monocyte chemoattractant protein-1 (MCP-1) in human ovarian cancer. *J Clin Invest* 1995; 5: 2391-6.
- Valkovic T, Lucin M, Krstulja R, Dobi-Babic R, Jonjic N. Expression of monocyte chemotactic protein-1 in human invasive ductal breast cancer. *Pathol Res Pract* 1998; 194: 335.
- Ohta M, Kitadai Y, Tanaka S, Yoshihara M, Yasui W, Mukaida N, *et al.* Monocyte chemoattractant protein-1 expression correlates with macrophage infiltration and tumor vascularity in human esophageal squamous cell carcinomas. *Int J Cancer* 2002; 102 (3): 220-4.

8. Mantovani A, Allavena P, Sozzani S, Vecchi A, Locati M, Sica A. Chemokines in the recruitment and shaping of the leukocyte infiltrate of tumors. *Semin Cancer Bio* 2004; 14 (3): 155-60.
9. Rollins BJ, Sunday MF. Suppression of tumor formation by expression of JE gene in malignant cells. *Mol Cell Biol* 1991, 11: 3125-31.
10. Manome Y, Wen PY, Hershowitz A, Tanaka T, Rollins BJ, Kufe DW, *et al.* Monocyte chemoattractant protein-1 (MCP-1) gene transduction: an effective tumor vaccine strategy for non-intracranial tumors. *Cancer Immunol Immunother* 1995; 41 (4): 227-35.
11. Nesbit M, Shaider H, Miller T H, Herlyn M. Low-level Monocyte Chemoattractant Protein -1 stimulation of monocytes leads to tumor formation in nontumorigenic melanoma cells. *J Immunol* 2001; 166: 6483-90.
12. Varney ML, Johansson SL, Singh RK. Tumour-associated macrophage infiltration, neovascularization and aggressiveness in malignant melanoma: role of monocyte chemotactic protein-1 and vascular endothelial growth factor-A. *Melanoma Res* 2005; 15 (5): 417-25.
13. Gazzaniga S, Bravo AI, Guglielmotti A, van Rooijen N, Maschi F, Vecchi A, *et al.* Impact of different strategies to inhibit macrophage-mediated tumor growth promotion in a human MCP-1 positive melanoma. *Keystone Symposia on Chemokines and Chemokine Receptors; 2006 Jan 15-20, Snowbird, Salt Lake City, USA.*
14. Mantovani A, Allavena P, Sica A. Tumour-associated macrophages as a prototypic type II polarised phagocytic population: role in tumour progression. *Eur J Cancer* 2004; 40: 1660-7.
15. Chhien DC, Tabbara SO, Marley EF, Talley LI, Frost AR. Microvessel density and vascular endothelial growth factor expression in infiltrating lobular mammary carcinoma. *Breast J* 2003, 9 (3): 200-7.
16. Massi D, Franchi A, Borgognoni L, Paglierani M, Reali UM, Santucci M. Tumor angiogenesis as prognostic factor in thick cutaneous malignant melanoma. A quantitative morphologic analysis. *Virchow Arch* 2002; 440 (1): 22-8.
17. Wang FH, Li B, Sun XL, Li LQ, Chen CX. Correlation of tumor angiogenesis with clinicopathologic prognostic parameters in choroidal melanoma. *Zhonghua Tan Ke Za Zhi* 2003; 39 (2): 68-72.

Acceptedo para su publicación el 24 de noviembre de 2006

